

ISSN 0507-3758

ЖУРНАЛ ВХОДИТ В ПЕРЕЧЕНЬ  
РЕЦЕНЗИРУЕМЫХ НАУЧНЫХ ИЗДАНИЙ ВАК

# ВОПРОСЫ ОНКОЛОГИИ

НАУЧНО-ПРАКТИЧЕСКИЙ ЖУРНАЛ

3-2019

TOM 65 VOL. 65

PROBLEMS  
IN ONCOLOGY

VOPROSY ONKOLOGII

ВОПРОСЫ ОНКОЛОГИИ

ТОМ 65 – 2019

3

## СОДЕРЖАНИЕ

## CONTENTS

## Обзоры

- Заридзе Д.Г., Мукерия А.Ф.*  
Влияние курения на прогноз заболевания у онкологических больных
- Грибкова И.В., Ишматова И.В., Давыдовская М.В., Кокушкин К.А.*  
Возможности применения руксолиниба для улучшения результатов аллотГСК (обзор литературы)
- Корытов О.В., Корытова Л.И., Ахтемзянов А.Р., Сокурено В.П., Школьник М.И., Маслюкова Е.А.*  
Экспериментальные модели радиационно-индуцированного цистита у лабораторных животных (обзор литературы)

## Оригинальные статьи

## А. Клинические исследования

- Макарын В.А., Успенская А.А., Семенов А.А., Тимофеева Н.И., Черников Р.А., Слепцов И.В., Чинчук И.К., Карелина Ю.В., Новокшонов К.Ю., Федоров Е.А., Малугов Ю.Н., Саблин И.В., Горская Н. А., Останина Ю. В., Эльчепарова С.А., Кузьмичев А.С., Федотов Ю.Н., Бубнов А.Н.*  
Постоянный нейромониторинг гортанных нервов при операциях по поводу рака щитовидной железы
- Загороднев К.А., Суспицын Е.Н., Соколенко А.П., Романько А.А., Анисимова М.О., Бизин И.В., Кулигина Е.Ш., Имянитов Е.Н.*  
Использование таргетной мультигенной панели для поиска генетических детерминант наследственного рака молочной железы у российских пациенток
- Исакова Ж.Т., Кипень В.Н., Талайбекова Э.Т., Айтбаев К.А., Алдашева Н.М., Макиева К.Б., Семетей кызы Айгуль, Букуев Н.М., Тилеков Э.А., Шаимбетов Б.О., Кудайбергенова И.О.*  
Межгенные взаимодействия и вклад генов TP53, XRCC1, TNF $\alpha$ , HMMR, MDM2 и PALB2 в формирование предрасположенности к раку молочной железы у женщин кыргызской национальности
- Цыганов М.М., Ибрагимова М.К., Дерюшева И.В., Гарбуков Е.Ю., Казанцева П.В., Певзнер А.М., Слонимская Е.М., Литвяков Н.В.*  
Прогностическая значимость экспрессии гена BRCA1 у больных раком молочной железы
- Зикиряходжаев А.Д., Широких И.М., Аблицова Н.В., Ермощенко М.В., Хакимова Ш.Г., Хакимова Г.Г., Тукмаков А.Ю.*  
Одномоментная реконструкция молочной железы и послеоперационная лучевая терапия: развитие капсулярной контрактуры
- Лактионов К.К., Реутова Е.В., Кормош Н.Г., Бредер В.В., Горохов А.Е.*  
Лорлатиниб у ALK-позитивных больных НМРЛ после прогрессирования на кризотинибе. Результаты предварительного анализа
- Миллер С.В., Родионов Е.О., Тузиков С.А., Ефтеев Л.А., Юмов Е.Л., Цыганов М.М., Литвяков Н.В., Фролова И.Г., Чердынцева Н.В., Величко С.А., Гольдберг А.В.*  
Комбинированное лечение местнораспространенного немелкоклеточного рака легкого и молекулярные аспекты химиорезистентности

## Reviews

- 321 *Zaridze D.G., Mukeriya A.F.*  
Effects of smoking on the disease prognosis in cancer patients
- 330 *Gribkova I.V., Ishmatova I.V., Davydovskaya M.V., Kokushkin K.A.*  
Possibilities of using ruxolitinib to improve the results of allo-HSCT (literature review)
- 337 *Korytov O.V., Korytova L.I., Akhtemzyanov A.R., Sokurenko V.P., Shkolnik M.I., Maslyukova E.A.*  
Experimental models of radiation-induced cystitis in laboratory animals (literature review)

## Original research

## A. Clinical research

- 342 *Makarin V.A., Uspenskaya A.A., Semenov A.A., Timofeeva N.I., Chernikov R.A., Sleptsov I.V., Chinchuk I.K., Karelina Y.V., Novokshonov K.U., Fedorov E.A., Malugov Y.N., Sablin I.V., Gorskaya N.A., Ostanina Y.V., Elcheparova S.A., Kuzmichev A.S., Fedotov Y.N., Bubnov A.N.*  
Intraoperative continuous neuromonitoring of laryngeal recurrent nerves in patients with thyroid cancer
- 349 *Zagorodnev K.A., Suspitsin E.N., Sokolenko A.P., Romanko A.A., Anisimova M.O., Bizin I.V., Kuligina E.S., Imyanitov E.N.*  
Application of the targeted multigene sequencing for the search of hereditary breast cancer mutations in Russian patients
- 357 *Isakova Zh.T., Kipen V.N., Talaibekova E.T., Aitbaev K.A., Aldasheva N.M., Makieva K.B., Semetei kzy Aigul, Bykyev N.M., Tilekov E.A., Shaimbetov B.O., Kudaibergenova I.O.*  
Interaction between polymorphic variants in TP53, XRCC1, TNF $\alpha$ , HMMR, MDM2, PALB2 genes and their contribution to the formation of a predisposition to breast cancer in women of the Kyrgyz population
- 368 *Tsyganov M.M., Ibragimova M.K., Deryusheva I.V., Garbukov E.Yu., Kazantseva P.V., Pevsner A.M., Slonimskaya E.M., Litviakov N.V.*  
The prognostic significance of BRCA1 gene expression in patients with breast cancer
- 374 *Zikiryahodzhaev A.D., Shirokikh I.M., Ablitsova N.V., Ermoshenkova M.V., Khakimova Sh.G., Khakimova G.G., Tukmakov A. Yu.*  
Effect of radiation therapy on breast immediate reconstruction in breast cancer patients
- 386 *Laktionov K.K., Reutova E.V., Kormosh N.G., Breder V.V., Gorokhov A.E.*  
Lorlatinib in crisotinib-resistant ALK+ NSCLC patients. Our result
- 393 *Miller S.V., Rodionov E.O., Tuzikov S.A., Efteev L.A., Yumov E.L., Tsyganov M.M., Frolova I.G., Cherdyntseva N.V., Velichko S.A., Gol'dberg A.V.*  
Combined treatment of locally advanced non-small cell lung cancer and molecular aspects of chemoresistance

<p>Стогова Н.А. Диагностика туберкулёзного экссудативного плеврита у больных с онкологическими заболеваниями</p> <p>Шабунин А.В., Тавобилов М.М., Лебедев С.С., Чеченин Г.М., Коржева И.Ю., Карпов А.А. Опыт двойного стентирования при злокачественной билиарной и дуоденальной обструкции у пациентов с аденокарциномой головки поджелудочной железы</p> <p>Михетько А.А., Ивко О.В., Петрик С.В., Ткаченко О.Б., Гринкевич М.В., Сидорова А.Н., Петрик Ю.В., Шалина Е.С., Михетько А.А. Возможности цитологического метода исследования в диагностике метастатических опухолей поджелудочной железы</p> <p>Гавриш Ю.Е., Артемьева А.С., Трифанов Ю.Н., Нюганен А.О., Сидорук А.А., Балтрукова А.Н., Ульрих Е.А., Берлев И.В., Урманчеева А.Ф. Рак эндометрия у пациенток старше 70 лет: клинико-морфологическая характеристика и отдаленные результаты</p> <p>Долгова Д.Р., Генинг С.О., Абакумова Т.В., Антонеева И.И., Генинг Т.П., Федотова А.Ю. Предикторы химиорезистентности при платиносодержащей неoadъювантной химиотерапии распространенного рака яичников</p> <p>Якубович Е.И., Полищук А.Г., Евтушенко В.И. Взаимосвязь между инaktivацией экспрессии гена DUSP9 и гиперметилированием его промотора у пациентов с почечно-клеточной карциномой</p> <p>Солодкий В.А., Павлов А.Ю., Цыбульский А.Д., Пчелинцев А.С., Мошуров И.П., Коротких Н.В., Каменев Д.Ю. Брахитерапия высокой и низкой мощности дозы в лечении клинически локализованного рака предстательной железы</p> <p>Рыбкина В.Л., Азизова Т.В., Григорьева Е.С. Заболеваемость меланомой кожи у работников, подвергшихся профессиональному хроническому облучению</p>	<p>399 Stogova N.A. Diagnosis of tuberculous pleurisy in patients with oncological diseases</p> <p>404 Shabunin A.V., Tavobilov M.M., Lebedev S.S., Chechenin G.M., Korzheva I.Yu., Karpov A.A. Experience of double stenting in malignant biliary and duodenal obstruction in patients with adenocarcinoma of the pancreatic head</p> <p>409 Mikhetko A.A., Ivko O.V., Petrik S.V., Tkachenko O.B., Grinkevich M.V., Sidorova A.N., Petrik U.V., Shalina E.S., Mikhetko A.A. Opportunities in diagnostics of pancreatic metastatic tumors by cytological method</p> <p>414 Gavrish Yu.E., Artemieva A.S., Trifanov Yu.N., Nuganen A.O., Sidoruk A.A., Baltrukova A.N., Ulrikh E.A., Berlev I.V., Urmancheeva A.F. Endometrial cancer in patients older than 70 years: clinical and morphological characteristics and long-term results</p> <p>422 Dolgova D.R., Gening S.O., Abakumova T.V., Antoneeva I.I., Gening T.P., Fedotova A.Yu. Predictors of chemoresistance to platinum-containing neoadjuvant chemotherapy in advanced ovarian cancer</p> <p>427 Jakubovich E.I., Polischouk A.G., Evtushenko V.I. Relationship between the inactivation of DUSP9 expression and hypermethylation of the gene promoter in renal-cell carcinoma</p> <p>434 Solodkiy V.A., Pavlov A.Yu., Tsybulskii A.D., Pchelincev A.S., Moshurov I.P., Korotkih N.V., Kamenev D.Yu. High-dose-rate and low-dose-rate brachytherapy as monotherapy for clinically localized prostate cancer</p> <p>441 Rybkina V.L., Azizova T.V., Grigoriev E.S. Skin melanoma incidence in workers occupationally exposed to ionizing radiation over a prolonged period</p>
<p align="center"><b>Оригинальные статьи</b> Б. Экспериментальные исследования</p> <p>Киреева Г.С., Круглов С.С., Тарасов А.В., Плахов Е.А., Губарева Е.А., Майдин М.А., Панченко А.В., Гришачева Т.Г. Модифицирующее действие диклофенака на эффекты фотодинамической терапии – исследование in vivo</p> <p>Гуляев А.В., Кондратенко Б.М. Зависимость скорости роста опухолевых клеток K562 от характеристик статического магнитного поля</p> <p>Трещалина Е.М., Андропова Н.В., Смирнова Г.Б., Шолохова Е.Н., Тупицын Н.Н., Борисова Ю.А., Михайлова И.Н., Ситдикова С.М., Киселевский М.В. Противоопухолевая активность анти-интегринового белка sav-rgd на ксенографтах меланомы кожи человека с экспрессией интегрин <math>\alpha v\beta 3</math></p> <p>Бабаяева Г., Лукашева Е.В., Черкасова Ж.Р., Трещалина Е.М., Андропова Н.В., Федчиков Г.А., Цуркан С.А., Аринбасарова А.Ю., Меденцев А.Г. Возможность интернализации пероральной l-лизин-<math>\alpha</math>-оксидазы в модели изолированного отрезка тонкой кишки крысы</p>	<p align="center"><b>Оригинальные статьи</b> B. Experimental research</p> <p>447 Kireeva G.S., Kruglov S.S., Tarasov A.V., Plakhov E.A., Gubareva E.A., Maydin M.A., Panchenko A.V., Grishacheva T.G. Modifying action of diclofenac on effects of photodynamic therapy - in vivo study</p> <p>454 Gulyaev A.V., Kondratenko B.M. The dependence of malignant cells' growth rate on the characteristics of the static magnetic field</p> <p>458 Treshalina H.M., Andronova N.V., Smirnova G.B., Sholokhova E.N., Tupicin N.N., Borisova Ju.A., Mikhailova I.N., Sitdikova S.M., Kiselevsky M.V. Antitumor activity of anti-integrin protein SAV-RGD on xenografted human skin melanoma with integrin <math>\alpha v\beta 3</math> expression</p> <p>463 Babayeva G., Lukasheva E.V., Tcherkassova J.R., Treshalina H.M., Andronova N.V., Fedchikov G.A., Tsurkan S.A., Arinbasarova A.Yu., Medentzev A.G. Possibility of orally administered l-lysine-<math>\alpha</math>-oxidase internalization in the model of isolated cut of rat small intestine</p>

**Клинический случай**

*Рында А.Ю., Олюшин В.Е., Забродская Ю.М.,  
Ростовцев Д.М.*  
Редкий случай метастазирования первичной  
миксофибросаркомы сердца в головной мозг

467

**Clinical practice**

*Rynda A.U., Olyushin V.E., Zabrodskaya U.M.,  
Rostovtsev D.M.*  
Metastasis primary myxofibrosarcoma from the heart  
of in brain. Case report

## А. Клинические исследования

©Коллектив авторов, 2019  
УДК 616.441-006

Вопросы онкологии, 2019. Том 65, № 3

*В.А. Макарыин, А.А. Успенская, А.А. Семенов, Н.И. Тимофеева, Р.А. Черников, И.В. Слепцов, Ч.И. Кинчук, Ю.В. Карелина, К.Ю. Новокшионов, Е.А. Федоров, Ю.Н. Малюгов, И.В. Саблин, Н.А. Горская, Ю.В. Останина, С.А. Эльчепарова, А.С. Кузьмичев, Ю.Н. Федотов, А.Н. Бубнов*

### **Постоянный нейромониторинг гортанных нервов при операциях по поводу рака щитовидной железы**

Клиника высоких медицинских технологий им. Н. И. Пирогова, Санкт-Петербургский государственный университет, Санкт-Петербург

Парез мышц гортани является вторым после гипопаратиреоза по распространенности осложнением при хирургических вмешательствах на щитовидной железе. Использование интраоперационного нейромониторинга помогает сократить количество нарушений голоса и предотвратить такое грозное осложнение, как двусторонний парез мышц гортани. В настоящее время существует два вида мониторинга: переменный и постоянный. При переменном нейромониторинге у оператора нет возможности контролировать электрофизиологическое состояние гортанных нервов в промежутке между стимуляциями. При постоянном мониторинге данные по амплитуде и латентности доступны хирургу в реальном времени ежесекундно, что позволяет моментально отреагировать на нарушения проведения нервного импульса по нерву и предотвратить его повреждение, изменив хирургическую тактику. В работе представлен первый опыт выполнения постоянного мониторинга в России, подробно описана методика, показана безопасность, продемонстрирована возможность профилактики двустороннего пареза мышц гортани у пациентов с раком щитовидной железы.

**Цель:** оценить результаты использования постоянного мониторинга гортанных нервов при хирургических вмешательствах на щитовидной железе и влияние его на сердечно-сосудистую систему пациента в процессе выполнения оперативного вмешательства.

**Материалы и методы:** с октября 2016 по август 2017 гг. на базе отделения эндокринной хирургии Клиники высоких медицинских технологий им. Н. И. Пирогова Санкт-Петербургского университета (Северо-Западный центр эндокринологии

и эндокринной хирургии) 118 пациентам были выполнены оперативные вмешательства на щитовидной железе с установкой дельта-электрода на n. vagus с постоянной стимуляцией последнего. Группа пациентов включала: 101 пациента с диагнозом «папиллярная карцинома», 12 пациентов с диагнозом «медуллярная карцинома», 5 пациентов с диагнозом «анапластическая карцинома». Для проведения нейромониторинга использовали нейромонитор C2 (Inomed, Emmendingen, Germany). Всем пациентам перед операцией и в послеоперационном периоде выполняли ларингоскопию и регистрировали изменения функции голосовых складок. В работе проведен анализ взаимосвязи изменения амплитуды и латентности при проведении нейромониторинга и развития послеоперационного пареза мышц гортани, определены средние значения по амплитуде и латентности для блуждающего нерва слева и справа.

**Результаты.** В исследуемой группе было следующее распределение пациентов по полу: 94 женщины и 24 мужчины. Средний возраст женщин и мужчин составил  $46,1 \pm 18$  и  $44,2 \pm 15$  лет соответственно. Получено достоверно значимое снижение уровня амплитуды в V2 в сравнении с V1 ( $p=0,0454$ ), при этом в R2 значимых изменений в сравнении с R1 не получено ( $p=0,8927$ ). В отведениях V2 в сравнении с V1 отмечено достоверное увеличение латентности к концу операции ( $p=0,0191$ ), но не получено достоверной разницы в сравнении R2 и R1 ( $p=0,7532$ ). В предоперационном периоде односторонний паралич гортани был выявлен у 13 пациентов. Двустороннего пареза гортани в пред- и послеоперационном периоде выявлено не было. В группе исследования при установке

дельта-электрода кардиогенных осложнений зафиксировано не было.

**Выводы.** Использование постоянного мониторинга является безопасным и надежным методом контроля электрофизиологического состояния гортанных нервов. В группе пациентов с предоперационным односторонним парезом мышц гортани постоянный мониторинг позволяет избежать двустороннего пареза.

**Ключевые слова:** постоянный интраоперационный нейромониторинг гортанных нервов, парез мышц гортани, потеря сигнала, двусторонний парез, паралич гортани, осложнения в эндокринной хирургии

### Введение

Выделение гортанных нервов при операциях на щитовидной железе остается основным методом профилактики послеоперационного пареза мышц гортани [1, 2]. Однако визуальный контроль не может выявить нарушения

нервной проводимости, возникающие при избыточной тракции нерва с сохранением его внешней анатомической целостности. В такой ситуации хирург, не видя явного внешнего повреждения нерва, может продолжить операцию, усугубляя тяжесть травмы, что может привести к парезу или параличу мышц гортани [3].

По данным литературы, именно так возникают 80% проблем с функцией гортани. В то же время, при растяжении гортанного нерва меняется его электрическая проводимость, что проявляется снижением амплитуды и увеличением латентности [4].

Регистрация данных параметров позволяет хирургу изменить хирургическую тактику и снизить вероятность развития постоянного или двустороннего пареза мышц гортани в послеоперационном периоде [5, 6, 7].

В настоящее время существует две методики интраоперационного нейромониторинга (ИОНМ): переменный и постоянный [8, 9]. Основным преимуществом постоянного монито-



Рис. 1. Электрод для регистрации ЭМГ




Рис. 2. Биполярный игольчатый и вильчатые стимулирующие зонды

ринга перед переменным является возможность непрерывного контроля состояния гортанного нерва во время мобилизации щитовидной железы и выделения нерва и его ветвей. Применение переменного мониторинга не обеспечивает возможности постоянного контроля, вследствие чего перерастяжение нерва может произойти в промежутки между стимуляциями [10].

В большинстве иностранных работ продемонстрирована безопасность стимуляции блуждающего нерва при проведении ИОНМ [11, 12, 13, 14].

**Цель.** Оценить результаты использования постоянного мониторинга функции гортанных нервов при хирургических вмешательствах на щитовидной железе и влияние его на сердечно-сосудистую систему пациента в процессе выполнения оперативного вмешательства.

### Пациенты и методы исследования

С октября 2016 года по август 2017 г. в отделении эндокринной хирургии Университетской клиники было выполнено 118 операций, из которых по поводу папиллярного рака – 92 пациента, фолликулярного рака – 10 пациентов, медуллярного рака – 10 пациентов, анапластического рака – 6 пациентов. Все операции были проведены с использованием постоянного интраоперационного мониторинга функции гортанных нервов. Количество возвратных гортанных нервов, которое подвергалось риску при выполнении оперативных вмешательств, было 223 (1 нерв при гемитиреоидэктомии и два — при тиреоидэктомии). Средний возраст в группе исследования составил  $45,2 \pm 17$  лет, средний возраст среди женщин составил  $46,1 \pm 18$  лет, средний возраст среди мужчин —  $44,2 \pm 15$  лет. В операционной использовали нейромонитор C2 (Inomed, Emmendingen, Germany) с электродами на эндотрахеальную трубку размером от 6 до 9 мм (рис. 2).

Для стимуляции гортанных нервов применяли два типа зондов: биполярный игольчатый и биполярный вильчатый (рис. 2). Для постоянного мониторинга блуждающего нерва использовали дельта-электрод (рис. 3).

Анестезиологическое пособие выполняли согласно клиническим рекомендациям международной группы по ИОНМ с использованием деполяризирующих миорелаксантов ультракороткого срока действия [4].

Из поперечного разреза без пересечения коротких мышц обнажали щитовидную железу, долю оттесняли медиально, короткие мышцы — латерально. Вскрывали сосудисто-нервный пучок на протяжении 2 см в среднеаремной зоне, визуализировали блуждающий нерв и устанавливали на него дельта-электрод.

Во время хирургического вмешательства регистрировали и записывали в базу данных максимальную амплитуду (милливольты — мВ) и латентность электромиографического сигнала (миллисекунды — мс) с блуждающих нервов. Графическое изображение амплитуды колебаний при мониторинге можно рассматривать как расстояние от вертикальной высоты вершины положительного начального отклонения волны до самой нижней точки в следующей противоположной фазе полярности формы волны (то есть от пика до пика). Латентность отражает время прохождения электрического импульса от точки возбуждения на нерве до точки приема сигнала (голосовые складки) (рис. 4).

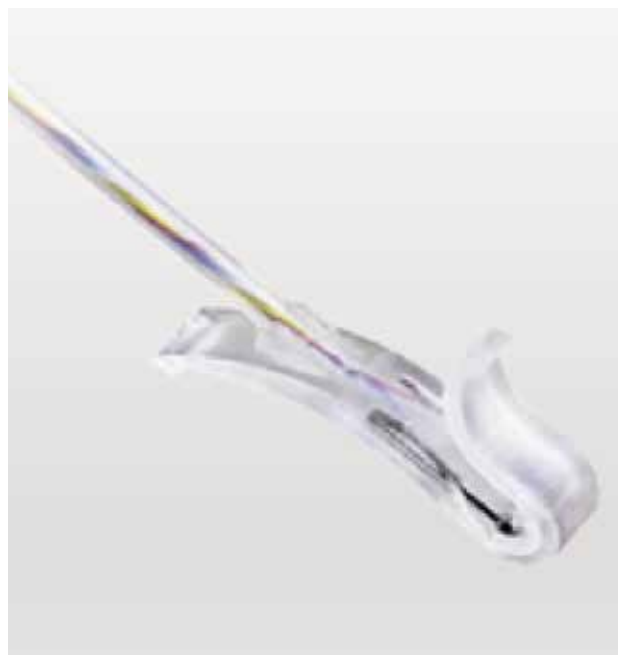

Рис. 3. Дельта-электрод

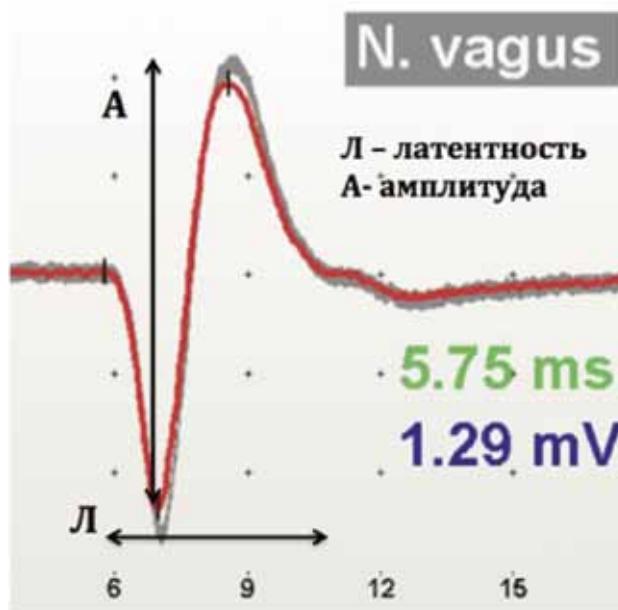


Рис. 4. Графическое изображение электромиографического сигнала

Протокол постоянного мониторинга представлен двумя линиями и демонстрирует ежесекундные данные по величине амплитуды и латентности.

### Результаты

*Характеристики величины электромиографического сигнала (ЭМС) в зависимости от стороны тела*

Анализ результатов изучения амплитуды и латентности ЭМС, полученных во время опера-

тивных вмешательств, показал разницу в величинах в зависимости от стороны тела. Средние величины по амплитуде с блуждающего нерва справа и слева достоверно не различались и составляли  $1,57 \pm 1,27$  и  $1,69 \pm 1,01$  соответственно ( $p=0,2444$ ).

В то же время при оценке латентности показана статистически достоверная разница между сторонами. Так латентность с левого блуждающего нерва больше по сравнению с латентностью правого блуждающего нерва и составляет  $6,05 \pm 1,36$  и  $4,22 \pm 1,47$  соответственно ( $p=0,0001$ ), что, очевидно, связано с большей длиной нервного пути левого гортанного нерва.

*Изменение ЭМС в до- и послеоперационном периоде*

Согласно протоколу нейромониторинга нами регистрировались величины амплитуды и латентности в следующих отведениях: R1, R2, V1, V2 с последующим сравнительным анализом полученных величин (табл. 1).

Полученные данные свидетельствуют о достоверно значимом снижении уровня амплитуды в V2 в сравнении с V1 ( $p=0,0454$ ), при этом в R2 значимых изменений в сравнении с R1 не получено ( $p=0,8927$ ).

При анализе латентности в отведениях V2 в сравнении с V1 отмечено достоверное увеличение латентности к концу операции ( $p=0,0191$ ), но не получено достоверной разницы в сравнении R2 и R1 ( $p=0,7532$ ). Полученные данные свидетельствуют об изменениях проводимости по гортанным нервам в послеоперационном периоде в сравнении с дооперационным периодом у всех пациентов после хирургического вмешательства на щитовидной железе.

*Изменение ЭМС во время оперативного вмешательства*

В англоязычной литературе используют термин «combined event» («комбинированное событие») — одновременное / содружественное снижение амплитуды (более 50% от на-

чальной) и увеличение латентности (более чем на 10% от начальной), отмечаемое при проведении постоянного мониторинга [15]. В зарубежных работах показано, что положительная прогностическая значимость (PPV) и негативная положительная значимость (NPV) «комбинированного события» в отношении развития послеоперационного пареза гортани составляет 33% и 97% соответственно [16]. Combined event возникает в начальном периоде травматизации нерва и в большинстве случаев бывает обратимым. В нашем исследовании отмечено 12 случаев выявления «комбинированного события». Моментальная реакция хирурга, выражающаяся в уменьшении тракции нерва, позволила восстановить сигнал в 9 случаях, при этом функция мышц гортани в послеоперационном периоде не нарушалась. В трех случаях в послеоперационном периоде у пациентов был диагностирован односторонний парез мышц гортани, разрешившийся в среднем через 2–3 недели. Приведем клинический пример возникновения «комбинированного события» при проведении постоянного мониторинга (рис. 5).

При выделении нижнего полюса левой доли на 3 минуте операции было получено комбинированное изменение амплитуды и латентности. Важно отметить, что гортанный возвратный нерв оператор в этот момент еще не видел. В момент возникновения нарушения аппарат подал сигнал предупреждения, оператор убрал все зажимы с ткани щитовидной железы, прекратил тракцию за нижний полюс левой доли, через несколько секунд сигнал частично восстановился. В послеоперационном периоде у пациента по данным ларингоскопии было отмечено ограничение подвижности левой голосовой складки. Через 2 недели на контрольном осмотре ЛОР врача функция гортани полностью восстановилась. Данный клинический пример демонстрирует, что моментальная реакция оператора на «комбинированное событие» может предотвратить развитие постоянного пареза гортани.

**Таблица 1. Сравнение величин амплитуды и латентности в отведениях R1, R2, V1, V2**

					Критерий Вилкоксона		
	До * (m±s)	После** (m±s)	Динамика абс	Динамика изменения	Статистика T	Статистика Z	P
Амплитуда R (мВ)	1,4 ± 0,8	1,3 ± 1,1	-0,05	-3,6%	7,00	0,13	0,8927
Амплитуда V (мВ)	1,7 ± 1,1	1,6 ± 1,1	-0,11	-6,2%	986,50	2,00	0,0454
Латентность R (мс)	3,0 ± 1,1	2,6 ± 0,6	-0,36	-12,1%	9,00	0,31	0,7532
Латентность V (мс)	4,9 ± 1,5	5,1 ± 1,9	0,19	3,8%	574,50	2,34	0,0191

\* — значения R1 и V1; \*\* — значение R2 и V2



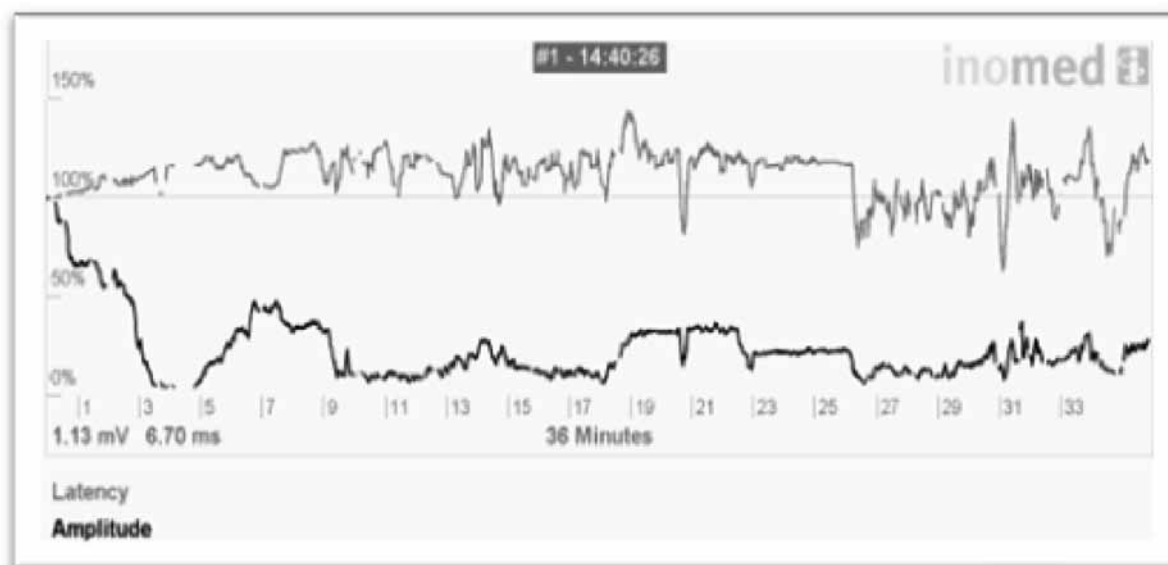


Рис. 5 Протокол ЭМГ  
с возникновением «комбинированного события»

Полное исчезновение электромиографического сигнала отмечено у 9 пациентов, причем во всех случаях послеоперационная ларингоскопия выявила односторонний парез мышц гортани, который у 8 больных был временным, у одного — постоянным.

В группе исследования было 13 пациентов с предоперационным односторонним параличом гортани. У всех пациентов удалось избежать двустороннего пареза гортани, что, по нашему мнению, в определенной степени связано с тем, что повторные операции у данных больных, относящихся к «группе риска» по развитию нарушению проводимости гортанных нервов, проводили с использованием постоянного мониторинга.

#### *Влияние постоянного мониторинга на сердечно-сосудистую систему*

В группе исследования была проведена оценка влияния постоянного мониторинга функции гортанных нервов на сердечно-сосудистую систему: контролировали частоту сердечных сокращений и артериальное давление до и после установки дельта-электрода. Частота пульса до постановки и после снятия дельта-электрода составляла  $67,64 \pm 9,71$  и  $68,82 \pm 9,65$  соответственно, что не имело достоверных статистических различий ( $p=0,55$ ). Систолическое давление до постановки и после снятия дельта-электрода составляло  $103 \pm 14,02$  мм. рт. ст. и  $107,05 \pm 13,29$  мм. рт. ст. соответственно, что не имело достоверных статистических различий ( $p=0,12$ ). Диастолическое давление до постановки и после снятия дельта-электрода составило  $60,6 \pm 8,44$

мм. рт. ст. и  $52,2 \pm 6,72$  мм. рт. ст. соответственно, что также не имело достоверных статистических различий ( $p=0,11$ ).

#### **Обсуждение**

Основным преимуществом использования постоянного ИОНМ по сравнению с переменным мониторингом при выполнении оперативного вмешательства на щитовидной железе является возможность постоянного наблюдения за функцией гортанного нерва в процессе мобилизации щитовидной железы и выделения нерва. Постоянный мониторинг позволяет хирургу немедленно выявить снижение амплитуды или возрастание латентности электромиографического сигнала и скорректировать оперативную технику так, чтобы избежать дальнейшей травматизации нерва. Это позволяет значительно снизить количество постоянных парезов гортанных нервов после оперативного вмешательства. Так, Schneider et al. сообщили об уменьшении количества пациентов с постоянным послеоперационным парезом с 4% до 0% [11]. Кроме того, при использовании переменного ИОНМ целостность нерва можно определить лишь выше места стимуляции, что способно привести к ложноотрицательному сигналу у пациента с проксимальным повреждением нерва.

Следует отметить, что наряду с многочисленными статьями об эффективном и безопасном использовании постоянного интраоперационного мониторинга при оперативных вмешательствах на щитовидной железе появилось несколько со-

общений об осложнениях, возникших при использовании этого метода. Они касаются гемодинамической нестабильности и травматизации блуждающего нерва при его выделении [17, 18]. В нашем исследовании имело место повреждение блуждающего нерва у одного пациента в результате компрессии (сдавление крючком клипсы). Гемодинамических нарушений ни у одного из пациентов отмечено не было. Повреждений сонной артерии и яремной вены не было. Таким образом, метод постоянного мониторинга гортанных нервов можно считать безопасным.

При проведении постоянного мониторинга нами используется следующая тактика. При возникновении комбинированного события («combined event») – нарушение электропроводимости, включающее снижение амплитуды на 50% и более от исходной и возрастание латентности на 10% и более от исходной, что чаще всего обусловлено тракцией за ткань щитовидной железы, хирург прекращает активные действия и возвращает железу в нормальную анатомическую позицию. После нормализации электрофизиологических показателей делается повторная попытка выделения нерва. При повторном выявлении нарушения параметров электромиографического сигнала целесообразно перейти к мобилизации железы от медиальных отделов.

При потере сигнала хирургическое вмешательство прекращается на срок до 30 минут. При этом если за данный промежуток времени электропроводимость не восстанавливается, то во избежание двустороннего пареза рассматривается вопрос о выполнении этапной операции. О такой возможности пациент обязательно должен быть предупрежден до операции.

### Выводы

Постоянный интраоперационный нейромониторинг гортанных нервов не оказывает влияния на систолическое и диастолическое давление, частота пульса не меняется до и после установки дельта-электрода на блуждающий нерв. Методика постоянного мониторинга позволяет непрерывно оценивать в реальном времени функцию гортанных нервов в процессе их выделения. При возникновении комбинированного события помогает хирургу принять решение об изменении хирургической тактики тем самым предотвращая возникновение двустороннего пареза гортани.

*Информация о финансировании и конфликте интересов*

*Авторы декларируют отсутствие явных и потенциальных конфликтов интересов в отно-*

*шении данной статьи. Финансирование проведения данной работы какими-либо организациями не проводилось.*

### ЛИТЕРАТУРА

1. Lahey F.H. Routine dissection and demonstration of the recurrent laryngeal nerve in subtotal thyroidectomy // Surg. Gynecol. Obstet. – 1938. – Vol. 66. – P. 775–777.
2. Chiang F.Y., Wang L.F., Huang Y.F. et al. Recurrent laryngeal nerve palsy after thyroidectomy with routine identification of the recurrent laryngeal nerve // Surgery. – 2005. – Vol. 137(3). – P. 342–347. – doi: 10.1016/j.surg.2004.09.008.
3. Chiang F.Y., Lu I.C., Kuo W.R. et al. The mechanism of recurrent laryngeal nerve injury during thyroid surgery: the application of intraoperative neuromonitoring // Surgery. – 2008. – Vol. 143. – P. 743–749.
4. Randolph G.W., Dralle H. International Nerve Monitoring Study Group. Electrophysiologic recurrent laryngeal nerve monitoring during thyroid and parathyroid surgery: international standards guideline statement // Laryngoscope. – 2011. – Vol. 121(Suppl 1). – P. S1–16.
5. Goretzki P.E., Schwarz K., Brinkmann J. et al. The impact of intraoperative neuromonitoring (IONM) on surgical strategy in bilateral thyroid diseases: is it worth the effort? // World J. Surg. – 201. – Vol. 34. – P. 1274–1284.
6. Duclos A., Lifante J.C., Ducarroz S. et al. Influence of intraoperative neuromonitoring on surgeons' technique during thyroidectomy // World J. Surg. – 2011. – Vol. 35. – P. 773–778.
7. Melin M., Schwarz K., Lammers B.J., Goretzki P.E. IONM-guided goiter surgery leading to two-stage thyroidectomy – indication and results // Langenbecks Arch Surg. – 2013. – Vol. 398. – P. 411–418.
8. Chiang F.Y., Lee K.W., Chen H.C. et al. Standardization of intraoperative neuromonitoring of recurrent laryngeal nerve in thyroid operation // World J. Surg. – 2010. – Vol. 34. – P. 223–229.
9. Schneider R., Sekulla C., Machens A. et al. Postoperative vocal fold palsy in patients undergoing thyroid surgery with continuous or intermittent nerve monitoring // Br. J. Surg. – 2015. – Vol. 102. – P. 1380–1387. – doi:10.1002/bjs.9889.
10. Schneider R., Machens A., Randolph G.W. et al. Opportunities and challenges of intermittent and continuous intraoperative neural monitoring in thyroid surgery // Gland Surg. – 2017. – Vol. 6(5). – P. 537–545. – doi: 10.21037/gs.2017.06.08.
11. Schneider R., Lorenz K., Machens A. et al. Continuous intraoperative neuromonitoring (CIONM) of the recurrent laryngeal nerve. In: Randolph GW, editor. – The Recurrent and Superior Laryngeal Nerves, Springer International Switzerland, 2016. – P. 169–83.
12. Brauckhoff K., Vik R., Sandvik L. et al. Impact of EMG changes in continuous vagal nerve monitoring in high-risk endocrine neck surgery // World J. Surg. – 2016. – Vol. 40. – P. 672–80. – doi:10.1007/s00268-015-3368-y.
13. Friedrich C., Ulmer C., Rieber F. et al. Safety analysis of vagal nerve stimulation for continuous nerve monitoring during thyroid surgery // Laryngoscope. – 2012. – Vol. 122. – P. 1979–1987. – doi:10.1002/lary.23411.
14. Xiaoli L., Wu C.W., Kim H.Y. et al. Gastric acid secretion and gastrin release during continuous vagal neuro-

- monitoring in thyroid surgery // *Langenbecks Arch Surg.* – 2017. – Vol. 402. – P. 265-272. – doi:10.1007/s00423-017-1555-z.
15. Schneider R., Sekulla C., Machens A. et al. Dynamics of loss and recovery of the nerve monitoring signal during thyroidectomy predict early postoperative vocal fold function // *Head Neck.* – 2016. – Vol. 38. – P. E1144-51. – doi:10.1002/hed.24175.
  16. Schneider R., Randolph G., Dionigi G. et al. Prospective study of vocal fold function after loss of the neuromonitoring signal in thyroid surgery: The International Neural Monitoring Study Group's POLT study // *Laryngoscope.* – 2016. – Vol. 126(5). – P. 1260-1266. – doi: 10.1002/lary.25807.
  17. Terris D.J., Chaung K., Duke W.S. Continuous vagal nerve monitoring is dangerous and should not routinely be done during thyroid surgery // *World J. Surg.* – 2015. – Vol. 39. – P. 2471-2476. – doi: 10.1007/s00268-015-3139-9.
  18. Almquist M., Thier M., Salem F. Cardiac arrest with vagal stimulation during intraoperative nerve monitoring // *Head Neck.* – 2016. – Vol. 38. – P. E2419-20. – doi:10.1002/hed.24358.

Поступила в редакцию 08.11.2018 г.

*V.A. Makarin, A.A. Uspenskaya, A.A. Semenov, N.I. Timofeeva, R.A. Chernikov, I.V. Sleptsov, I.K. Chinchuk, Y.V. Karelina, K.U. Novokshonov, E.A. Fedorov, Y.N. Malugov, I.V. Sablin, N.A. Gorskaya, Y.V. Ostanina, S.A. Elcheparova, A.S. Kuzmichev, Y.N. Fedotov, A.N. Bubnov*

### **Intraoperative continuous neuromonitoring of laryngeal recurrent nerves in patients with thyroid cancer**

University hospital of Saint-Petersburg State University, Saint-Petersburg, Russian Federation

Laryngeal muscles paresis ranks second in prevalence of postoperative complications after thyroid surgery. Intraoperative neuromonitoring (IONM) of recurrent laryngeal nerve (RLN) results in reduction of cases with dysphonia and prevents such severe complication as bilateral paresis. Currently there are two types of monitoring: intermittent and continual. When using intermittent IONM surgeon has no opportunity to control electrophysiology state of RLN during intervals between stimulations. In case of continual IONM data on amplitude and latency are available to surgeon in real time every second, allowing him instantly react to any disturbance of neural transmission to prevent its damage by changing surgical manipulation.

This work presents the first experience of using continual neuromonitoring of RLN in Russia, the procedure is described in details its safety. It is represented the possibility of prevention of bilateral laryngeal muscles paresis.

**Key words:** intraoperative neuromonitoring of laryngeal nerves, larynx paresis, loss of signal, bilateral paresis, larynx paralysis, complications in endocrine surgery